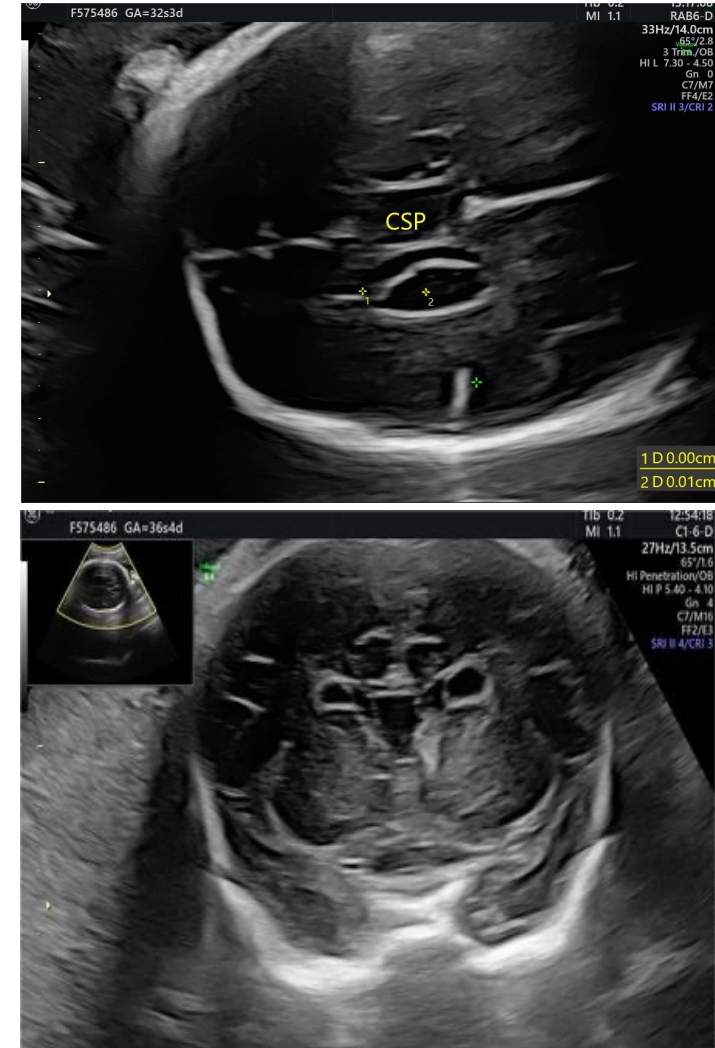


I gravida a 32+3 settimane di amenorrea, 24 anni, nega patologie degne di nota. Screening del I e II trimestre regolari, NIPT a basso rischio con FF 16%.

Eco III trimestre: riscontro di due formazioni cistiche a contenuto anecogeno adiacenti lateralmente ai corni anteriori dei ventricoli cerebrali laterali, di 10 x 6 mm bilateralmente, non vascolarizzate.

Di cosa si tratta:

1. Pseudo cisti periventricolare bilaterale (PSCV)
2. Cisti connatali (CC)
3. Cisti subependimali (SC)
4. Leukomalacia periventricolare (PL)

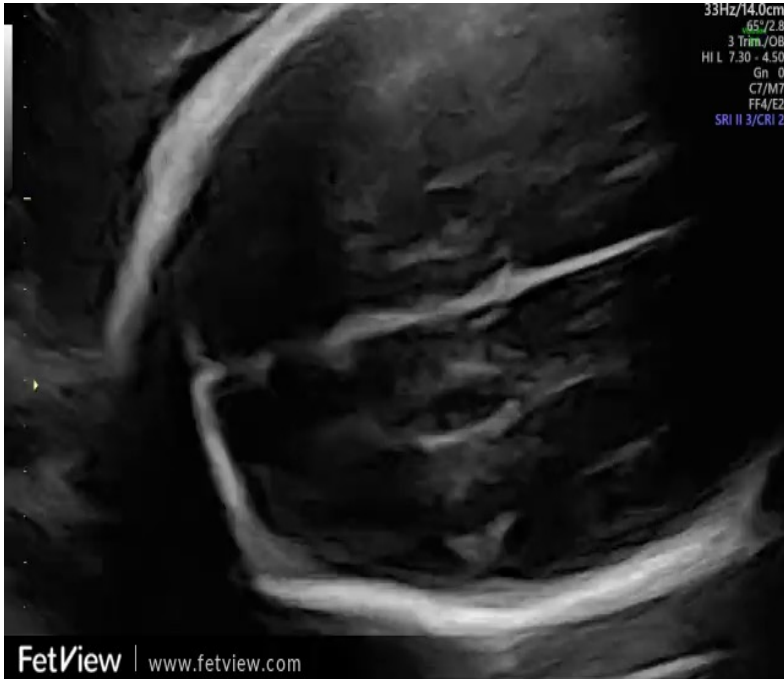

CASO CLINICO

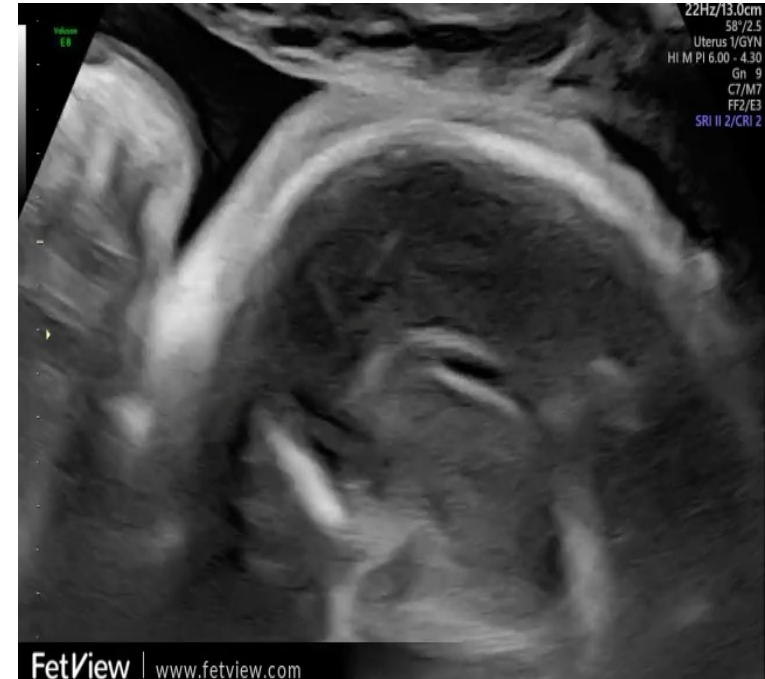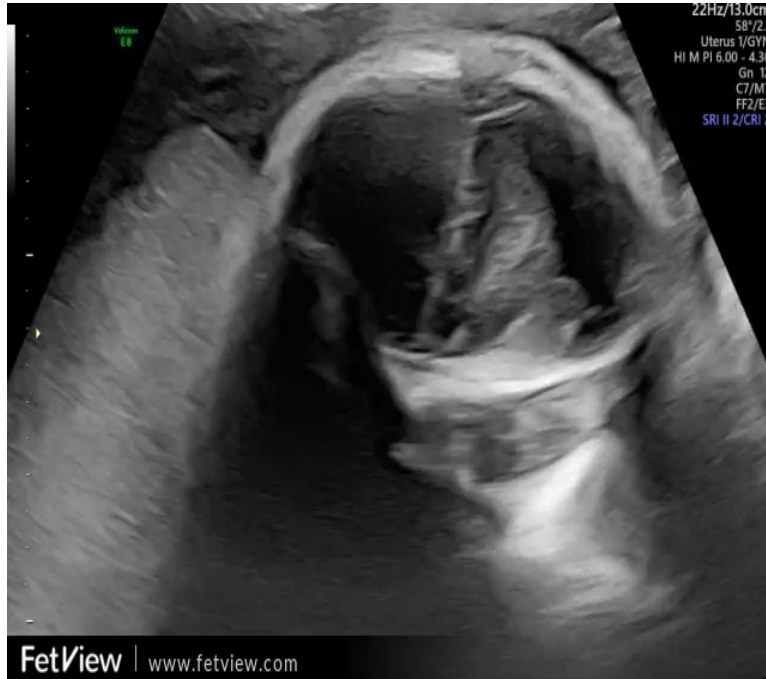A cura di: **Fabiana Savoia MD**

Azienda Ospedaliera Universitaria Luigi Vanvitelli, Napoli
Dipartimento della donna, del bambino e di chirurgia generale e specialista

32+3 sett



33+4 sett



video