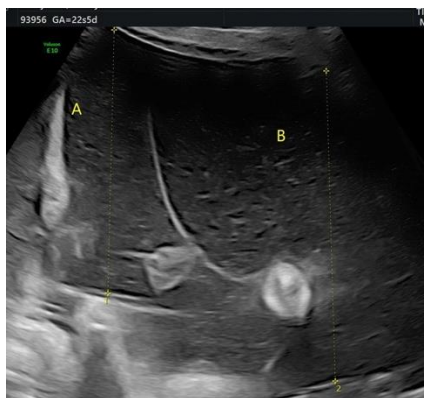
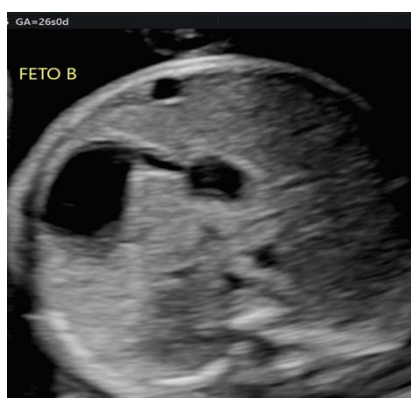
Primigravida, 37 anni, **gravidanza bigemina monocoriale biamniotica**. Test combinato basso rischio di aneuploidie. Management ecografico quindicinale eseguito a partire da 16 wks e riscontro dei seguenti reperti:

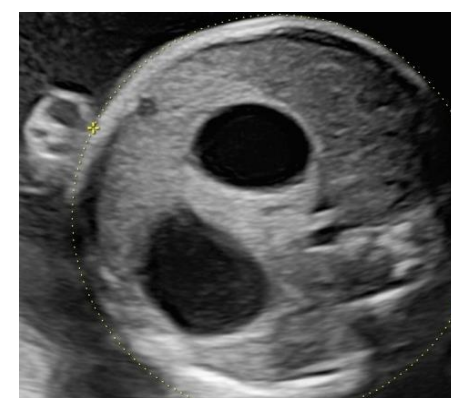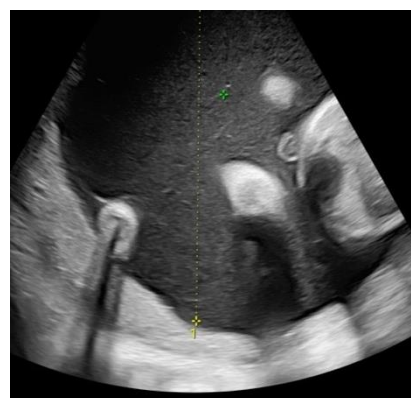22+5 wks



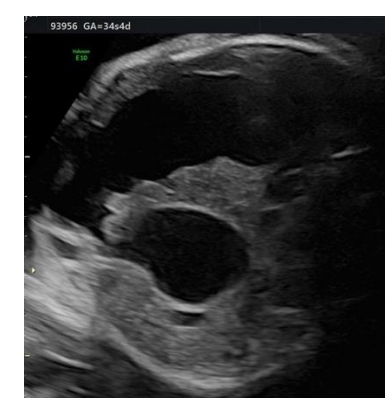
26 wks



32 wks



34+4 wks



I suddetti reperti ecografici sono suggestivi di:

- 1. TTTS**
- 2. Cisti da duplicazione intestinale**
- 3. Atresia duodenale**
- 4. Atresia esofagea con fistola**