



## CASO CLINICO

A cura di: **Paola Quaresima**

Responsabile ambulatorio diagnosi prenatale

Consultorio familiare UNICAL

Azienda sanitaria provinciale di Cosenza

**Caso del  
mese di  
Novembre  
2024**

**Terzi gravida para 2  
26 aa età**

**I trimestre test combinato  
screening aneuploidie**

**Report di basso rischio Trisomie  
21-18-13**

**Eco screening II trimestre  
eseguito all'estero riscontro di  
destrocardia**

**BITEST (TEST AL PRIMO TRIMESTRE)**

Età gestazionale alla data del prelievo	11 sett e 3 gg
Peso:	52 kg
Fumatrice:	SI
Razza:	caucasica
Diabete:	no
Gravidanza	Singola

Analiti biochimici

free - $\beta$ HCG :	UI/L	6,36	0,11	MOM
PAPP -A :	UI/L	0,36	0,16	MOM

Misure ecografiche

Nuchal translucency (mm) :	1,2	MOM 1,13
CRL mm	46,4	

**RISULTATI**

Rischio per età materna: 1 su 1.289

Rischio combinato, Sindrome di Down: 1 su 4.311

V.N. Il rischio è significativo per valori tra 1: 1 e 1: 250 (rischio cut-off per Sindrome di Down)

Rischio combinato Sindrome di Edwards-Patau: 1 su 2.096

V.N. Il rischio è significativo per valori tra 1: 1 e 1: 250 (rischio cut-off per Sindrome di Edwards-Patau)

**Basso Rischio** →



# CASO CLINICO

A cura di: **Paola Quaresima**

Responsabile ambulatorio diagnosi prenatale

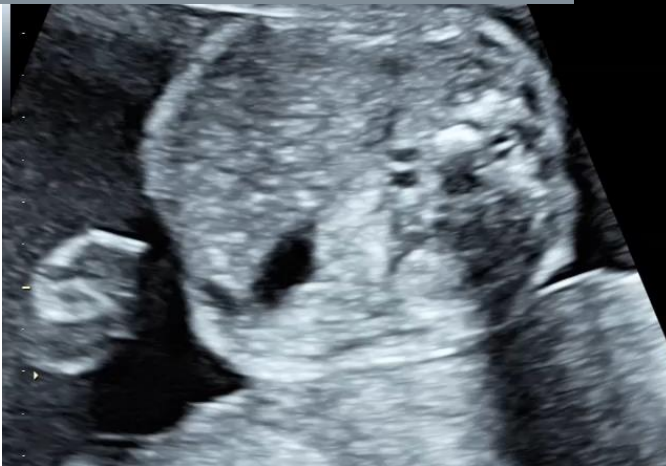Consultorio familiare UNICAL

Azienda sanitaria provinciale di Cosenza

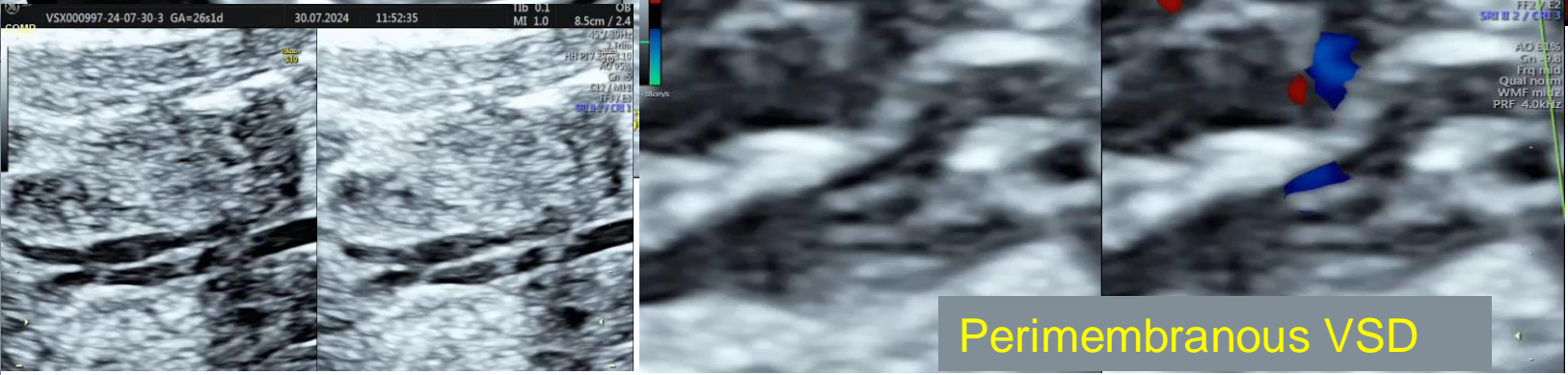
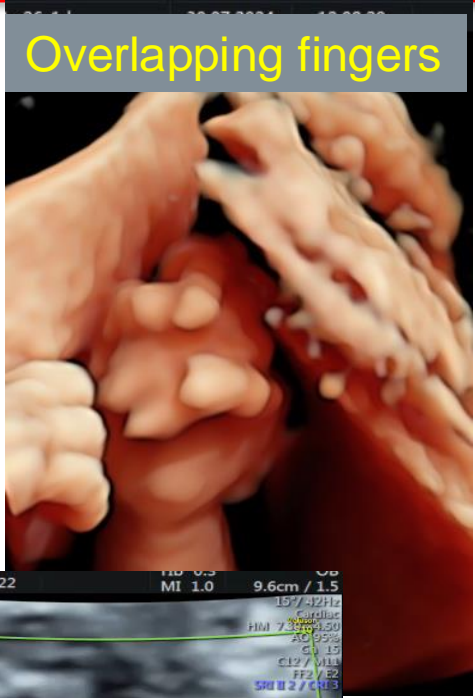
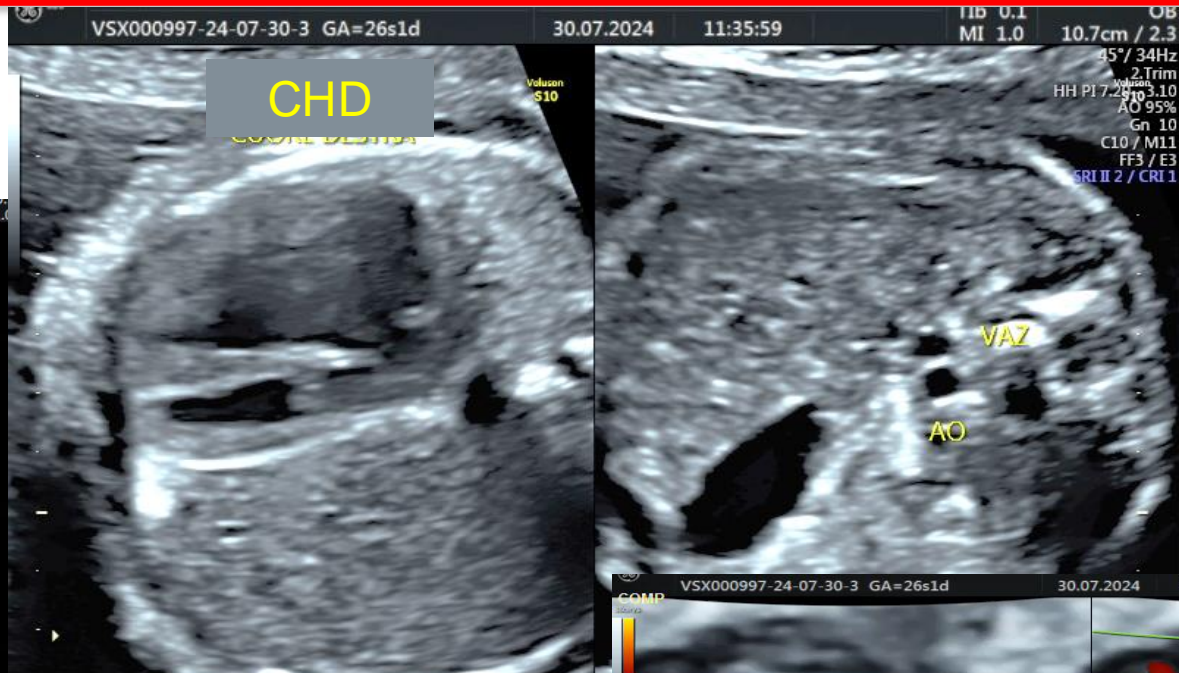
**Caso del mese di Novembre 2024**

## Eco screening III trimestre findings:

Presentazione cefalica



- Destrocardia
- Mancata visualizzazione dello stomaco
- Polidramnios
- Interruzione vena cava con azigos continuation



Perimembranous VSD



## CASO CLINICO

A cura di: **Paola Quaresima**

Responsabile ambulatorio diagnosi prenatale

Consultorio familiare UNICAL

Azienda sanitaria provinciale di Cosenza

**Caso del  
mese di  
Novembre  
2024**

### **Eco screening III trimestre descrizione dei findings:**

- IUGR precoce
- Destrocardia con presenza di cardiopatia congenita complessa (anomalia del situs cardiaco con destrocardia, decorso parallelo di aorta e vena cava interruzione di quest'ultima ed azygos continuation, disproporzione camere cardiache con sezioni destre prevalenti sulle sinistre, DIV perimembranoso in malallineamento)
- Mancata visualizzazione dello stomaco (atresia esofagea) con polidramnios
- Overlapping fingers

**Quale potrebbe essere la diagnosi?**

**A) Trisomia 21**

**B) Trisomia 18**

**C) Trisomia 13**

**D) Altra aneuploidia**