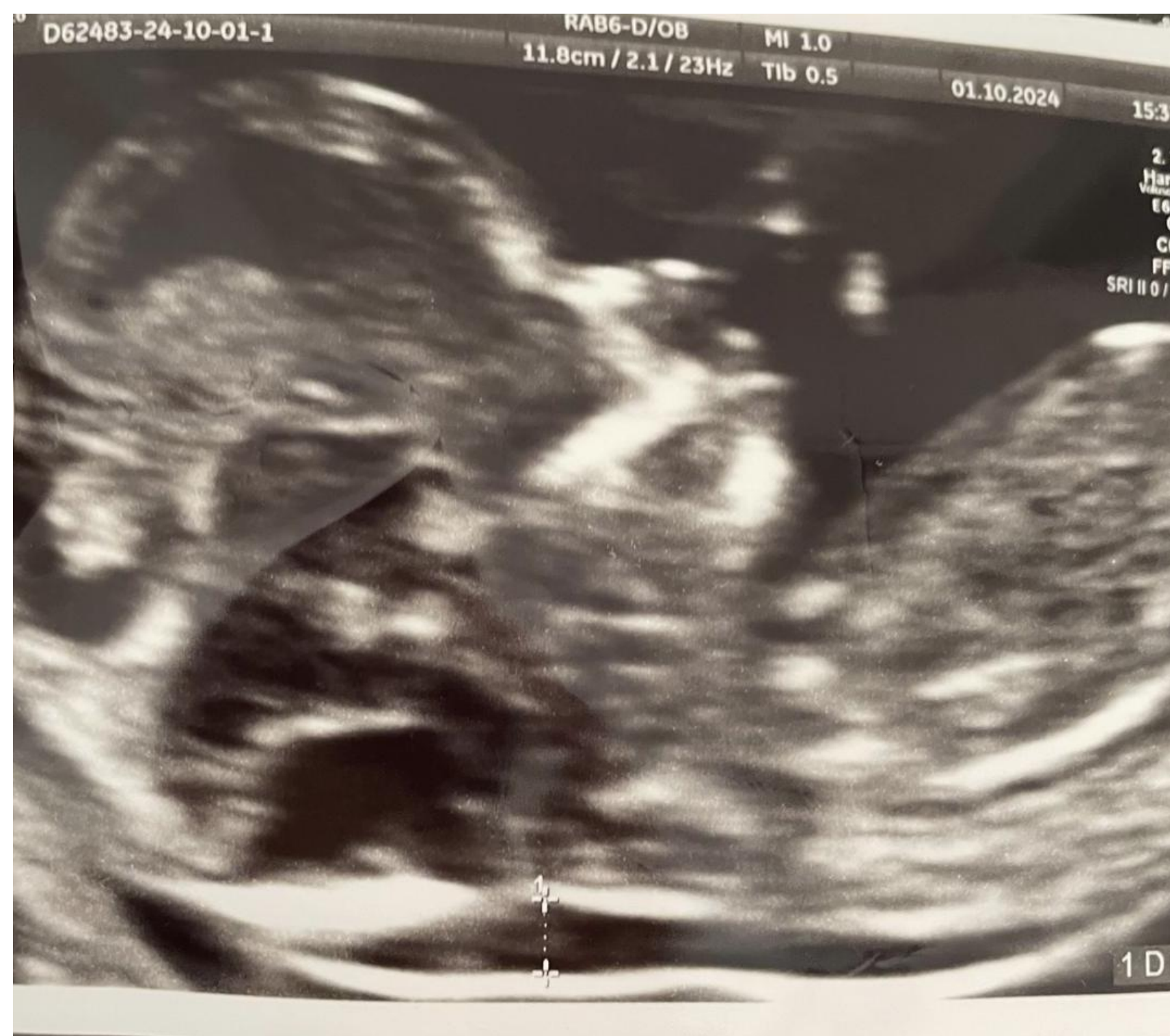

Elaborato dalla Dr.ssa Mariachiara Bosco con la collaborazione di: Dr.ssa Ilaria Fantasia  
Dipartimento di Scienze Chirurgiche Odontostomatologiche e Materno-Infantili, Università di Verona, Verona  
U.O. Medicina Fetale e Diagnosi Prenatale, Ospedale di Venere, Bari

- G2, 34 anni. Concepimento spontaneo.
- Anamnesi personale, familiare e farmacologica muta.
- BMI pregravidico: 18.5
- **NIPT**: non eseguito

### Test combinato

- **Attività cardiaca**: presente
- **FCF**: 172 bpm
- **CRL**: 64.7 mm
- **NT**: 2.5 mm
- **EG**: 12+5 g
- **Free bHCG**: 0.668 MoM
- **PAPP-A**: 0.28 MoM



### Esito test combinato:

- alto rischio per T21 (1:95)
- alto rischio per T13 (1:27)

### La paziente successivamente esegue:

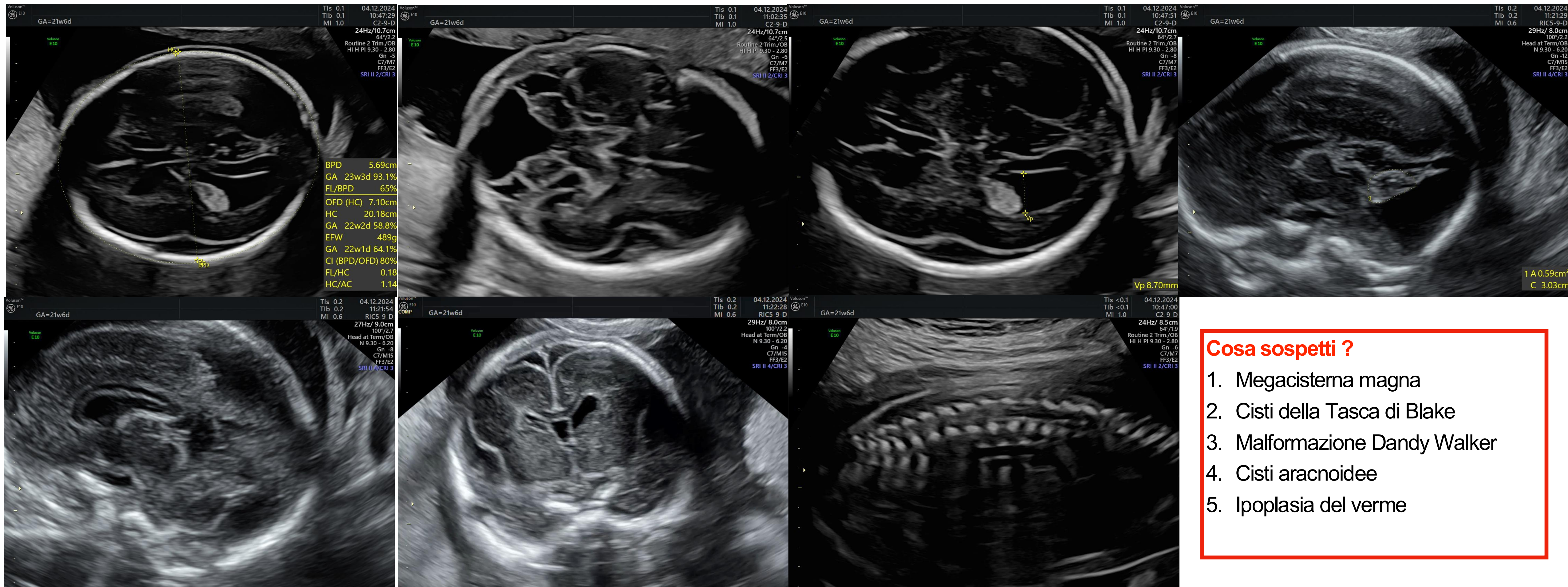
- Esame diagnostico invasivo (amniocentesi a 16 + 5 g) con esito **normale** [46, XX; array CGH (1-22,X)x2]
- Ecografia di screening del II trimestre: **sospetta anomalia cistica della fossa cranica posteriore**



**INVIO A CENTRO DI RIFERIMENTO PER  
NEUROSONOGRAFIA FETALE**



**Neurosonografia fetale a 21+6 g in Centro di Riferimento**



- Cosa sospetti ?**
1. Megacisterna magna
  2. Cisti della Tasca di Blake
  3. Malformazione Dandy Walker
  4. Cisti aracnoidee
  5. Ipoplasi del verme