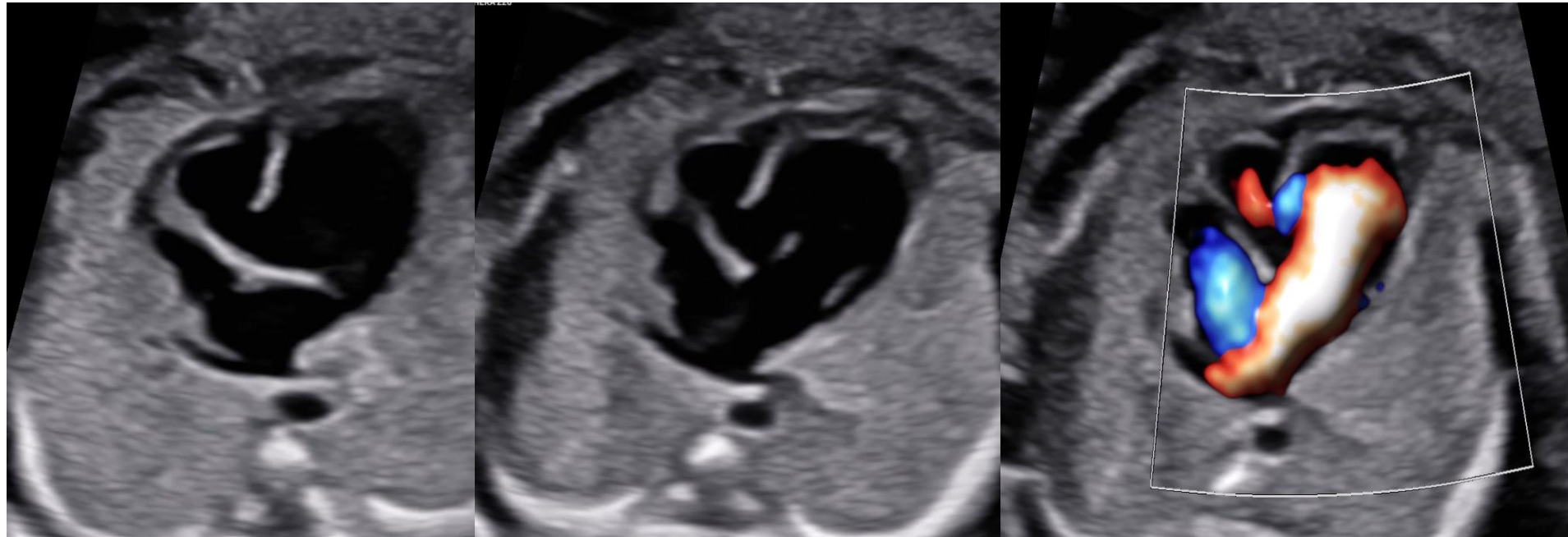


Elaborato da Dott.ssa Chiara Melito

Servizio di Ecografia e Diagnosi Prenatale – Responsabile Prof. A. Dall'Asta
UOC di Ostetricia e Ginecologia, Ospedale Maggiore di Parma – Direttore Prof. R. Berretta

- **21 anni. G2P1**, pregressa gravidanza normodecorsa.
- Attuale gravidanza: BMI pregravidico 21.5 kg/m². Concepimento spontaneo.
- **Non eseguita ecografia del I trimestre per accesso tardivo alle cure ostetriche.**
- **Test del DNA fetale libero basso rischio.**
- Inviata per esecuzione di ecografia di riferimento in seguito a riscontro di sospetta cardiopatia all'ecografia del II trimestre.



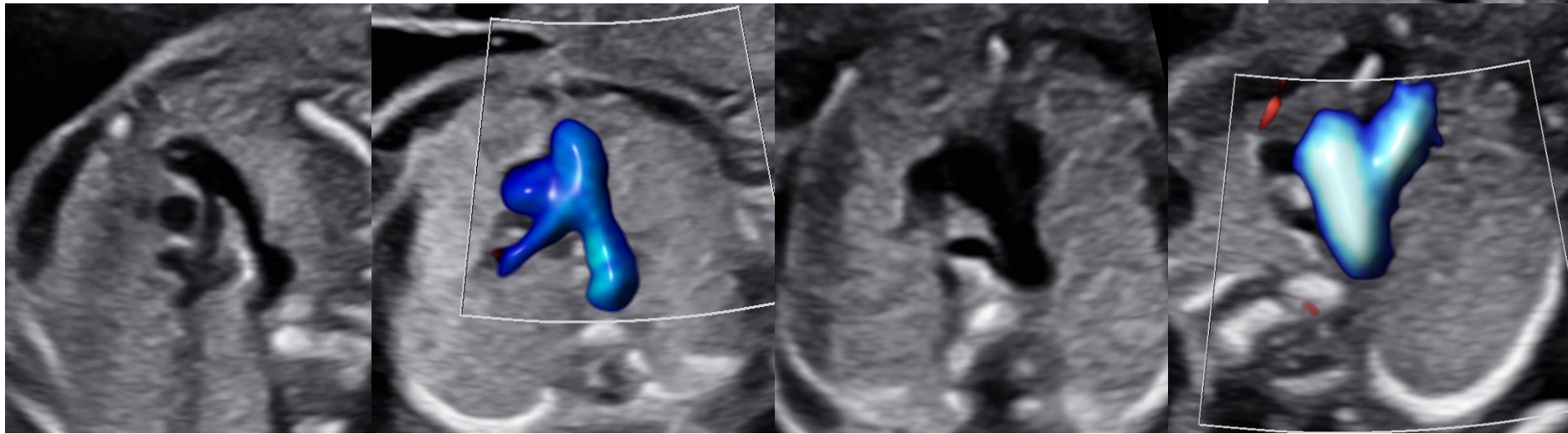
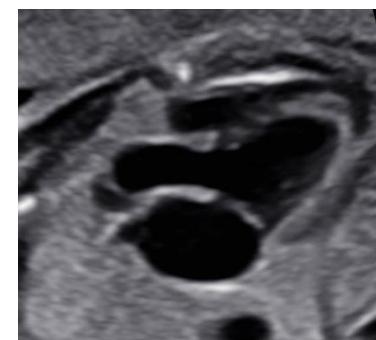Di cosa si tratta?



Elaborato da Dott.ssa Chiara Melito

Servizio di Ecografia e Diagnosi Prenatale – Responsabile Prof. A. Dall'Asta
UOC di Ostetricia e Ginecologia, Ospedale Maggiore di Parma – Direttore Prof. R. Berretta

- G2P1, pregressa gravidanza normodecorsa.
- 21 anni. Normopeso. Gravidanza spontanea.
- Non eseguita ecografia del I trimestre per accesso tardivo alle cure ostetriche.
- Test del DNA fetale libero basso rischio
- Inviata per esecuzione di ecografia di riferimento in seguito a riscontro di sospetta cardiopatia all'ecografia del II trimestre.



1. Canale atrio-ventricolare sbilanciato
2. Atresia della valvola tricuspide
3. Ventricolo sinistro a doppia entrata
4. Atresia polmonare a setto intatto