Guida al Counseling: acondroplasia

Dott.ssa Filomena Giulia Sileo
Servizio di Diagnosi Prenatale – S.C. Ginecologia e Ostetricia
Azienda Ospedaliero-Universitaria Policlinico di Modena

Guida al Counselling

Definizione

L'acondroplasiaè una *displasia scheletrica non letale* caratterizzata da una sproporzionata bassa statura, raccorciamento rizomelico degli arti, macrocefalia, frontal bossing (prominenza delle bozze frontali), torace ristretto e brachidattilia con tipisco aspetto a tridente delle mani. È causata da una variante patogenetica di tipo gain of function nel gene FGFR3, nella quasi totalità dei casi dalla variante c.1138G>A (p.Gly380Arg). La trasmissione è autosomico-dominante; circa l'80% dei casi è dovuto a una variante *de novo* in eterozigosi. La forma in omozigosi, possibile quando entrambi i genitori sono affetti, è generalmente letale.

Incidenza: 1/10.000 e 1/30.000.

Diagnosi

I segni ecografici suggestivi di acondroplasia compaiono generalmente nel terzo trimestre, più frequentemente tra 29 e 32 settimane, e possono essere aspecifici, con conseguente rischio di falsi positivi e negativi.
I principali reperti ecografici includono:

- **raccorciamento rizomelico** e lieve curvatura delle ossa lunghe, soprattutto del femore (frequentemente <3° centile), con progressivo rallentamento della crescita (Fig. A);
- aumento dell'**angolo metafisi-diafisi del femore prossimale >130°** (Fig. B);
- macrocefalia, assoluta (CC > 95° centile) o relativa rispetto alla lunghezza delle ossa lunghe;
- **prominenza delle bozze frontali** (Fig.C) e depressione della radice natale (Fig.C);
- lieve sproporzione toraco-addominae;
- **brachidattilia** (Fig. D) con aspetto a tridente delle delle mani;
- polidramnios.

I rapporti circonferenza cranica/lunghezza femorale (CC/FL) o diametro biparietale/lunghezza femorale (BPD/FL) possono supportare il sospetto diagnostico, poiché tendono ad aumentare più precocemente rispetto all'alterazione dei singoli parametri.

La diagnosi differenziale include:

- **trisomia 21**;
- **restrizione di crescita fetale early-onset**: generalmente armonica e associata ad alterazioni flussimetriche delle arterie uterine;
- **ipocondroplasia**: caratterizzata da riduzione lieve-moderata delle ossa lunghe, torace di dimensioni normali e bozze frontali meno pronunciate;
- **displasia campomelica**: caratterizzata anche da incurvamento delle ossa e micrognazia;
- **displasia condroectrodermica** (sindrome di Ellis-van-Creveld): associata a marcata ipoplasia toracica, polidattilia e difetti cardiaci.

La diagnosi può essere confermata mediante **ricerca della variante di FGFR3 su liquido amniotico**. In caso di genitore affetto, l'indagine può essere eseguita già nel primo trimestre mediante villocentesi. È stata inoltre proposta la diagnosi non invasiva mediante **DNA fetale libero circolante**, con risultati promettenti.

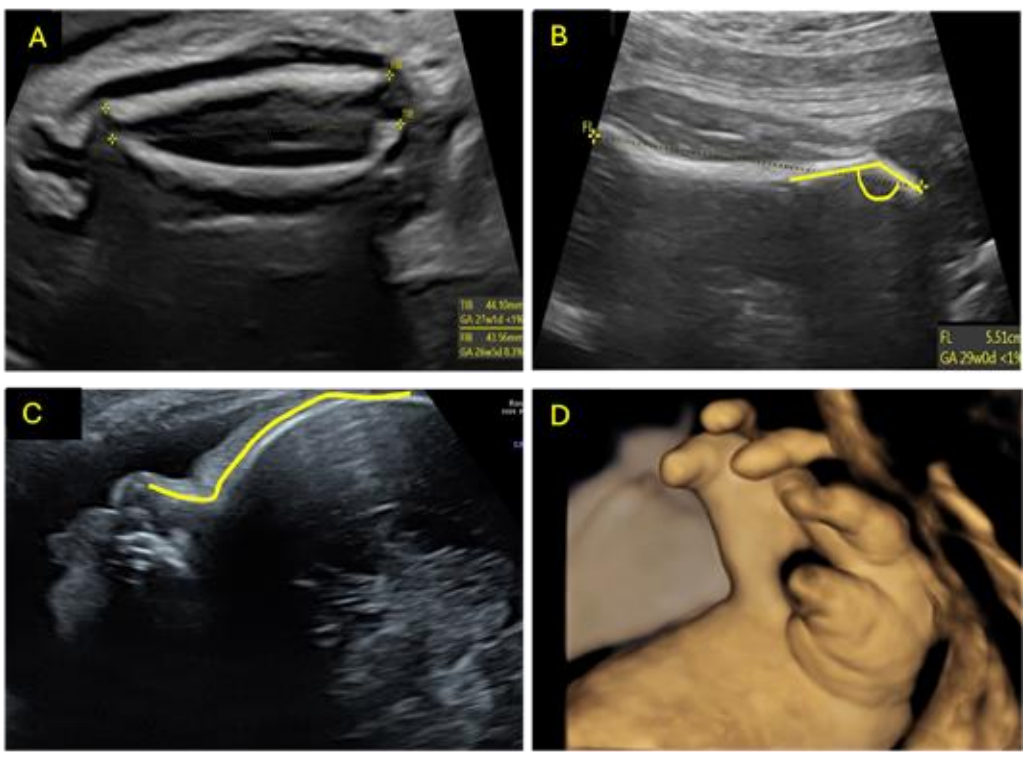

Management Ostetrico

- **Ecografia di riferimento:** valutazione di ossa lunghe (lunghezza, morfologia e angolo metafisi-diafisi femorale), profilo fetale estudio Doppler-flussimetrico per la diagnosi differenziale con la restrizione di crescita fetale.
- **Indagine invasiva:** amniocentesi per ricerca della mutazione del gene FGFR3.
- **Follow up ecografico:** ogni 4 settimane
- **Modalità del parto:** taglio cesareo in caso di dimensioni della circonferenza cranica > 40 cm.

Counselling:

Nella forma eterozigote, l'acondroplasia è generalmente associata a un'**aspettativa di vita quasi normale**. È necessaria una presa in carico multidisciplinare a lungo termine, con coinvolgimento di pediatri, genetisti, ortopedici, neurologi e pneumologi.
Le principali complicanze comprendono stenosi del canale cervicale con possibile compromissione neurologica, otiti medie ricorrenti, apnee notturne, deformità ortopediche e idrocefalo. Può inoltre essere presente un iniziale ritardo nell'acquisizione delle tappe motorie e del linguaggio.
La diagnosi precoce e il follow-up continuativo contribuiscono a migliorare la qualità di vita. Dal 2021 è disponibile vosoritide, analogo del peptide natriuretico di tipo C, che antagonizza il segnale di FGFR3 e promuove la crescita lineare ossea.

Bibliografia:

1. Baujat G, Legeai-Mallet L, et al. Achondroplasia. Best Pract Res Clin Rheumatol. 2008 Mar;22(1):3-18. doi: 10.1016/j.berh.2007.12.008. PMID: 18328977.
2. Stoll C, Dott B, et al. Birth prevalence rates of skeletal dysplasias. Clin Genet. 1989 Feb;35(2):88-92. doi: 10.1111/j.1399-0004.1989.tb02912.x. PMID: 2785882.
3. Khalil A, Morales-Roselló J, Morlando M, Bhide A, Papageorghiou A, Thilaganathan B. Widening of the femoral proximal diaphysis--metaphysis angle in fetuses with achondroplasia. Ultrasound Obstet Gynecol. 2014 Jul;44(1):69-75. doi: 10.1002/uog.13339. PMID: 24623391.
4. Chitty LS, Griffin DR, et al. New aids for the non-invasive prenatal diagnosis of achondroplasia: dysmorphic features, charts of fetal size and molecular confirmation using cell-free fetal DNA in maternal plasma. Ultrasound Obstet Gynecol. 2011 Mar;37(3):283-9. doi: 10.1002/uog.8893. Epub 2011 Feb 1. PMID: 21105021.
5. Vallin AL, Grévent D, et al . Foetal achondroplasia: Prenatal diagnosis, outcome and perspectives. J Gynecol Obstet Hum Reprod. 2025 Feb;54(2):102891. doi: 10.1016/j.jogoh.2024.102891. Epub 2024 Dec 5. PMID: 39643117.
6. Dario Paladini, Paolo Volpe. Ultrasound of Congenital Fetal Anomalies. Differential Diagnosis and Prognostic Indicators. 3rd Edition. ISBN 978036749950
7. Schramm T, Gloning KP, et al. Prenatal sonographic diagnosis of skeletal dysplasias. Ultrasound Obstet Gynecol. 2009 Aug;34(2):160-70. doi: 10.1002/uog.6359. PMID: 19548204.
8. Lueck T, Estroff J, O'Brien B: Achondroplasia, Visual Encyclopedia of Ultrasound in Obstetric and Gynecology, www.isuog.org, November 2022.
9. Jones HL, Nania TI, et al. Vosoritide (Voxzogo) for Achondroplasia: A Review of Clinical and Real-World Evidence. Cureus. 2025 Jul 15;17(7):e87983. doi: 10.7759/cureus.87983. PMID: 40821249; PMCID: PMC12352272.