Caso Clinico

A cura di: Dr.ssa Mara Albanese

Dipartimento per la Tutela della Salute e della Qualità di Vita della Donna-U.O.C. di Ginecologia e Ostetricia-International School of Surgical Anatomy, IRCCS Ospedale "Sacro Cuore-Don Calabria", Negrar di Valpolicella, Verona

Caso Clinico Novembre 2026

Paziente di anni 55. In anamnesi un pregresso meningioma e un pregresso melanoma in stadio iniziale. Menopausa fisiologica a 53 anni. Asintomatica. Durante controllo ginecologico di routine riscontro di neoformazione pelvica, di sospetta origine ovarica per cui veniva inviata presso centro di riferimento per trattamento chirurgico.

ECOGRAFIA II LIVELLO *(videoclip)*: […] in sede paravescicale sinistra, a ridosso dei vasi iliaci esterni omolaterali formazione ovalare solida di mm 51x46x63, a margini esterni regolari, ad ecostruttura disomogenea per area vacuolare a contenuto anecogeno, a margini irregolari , suggestiva per area di necrosi. La formazione risulta moderatamente vascolarizzata al color doppler (Color Score 3) e ha caratteristiche ecografiche di malignità […] Si evidenzia utero regolare per età e stato menopausale con endometrio lineare dello spessore massimo di mm 3. Ovaio destro regolare per sede, volume e morfologia. Ovaio sinistro regolare per sede, volume e morfologia.



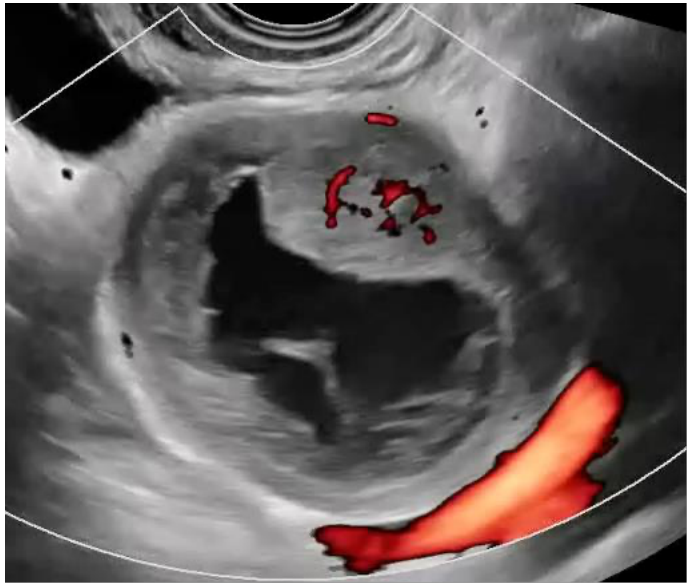

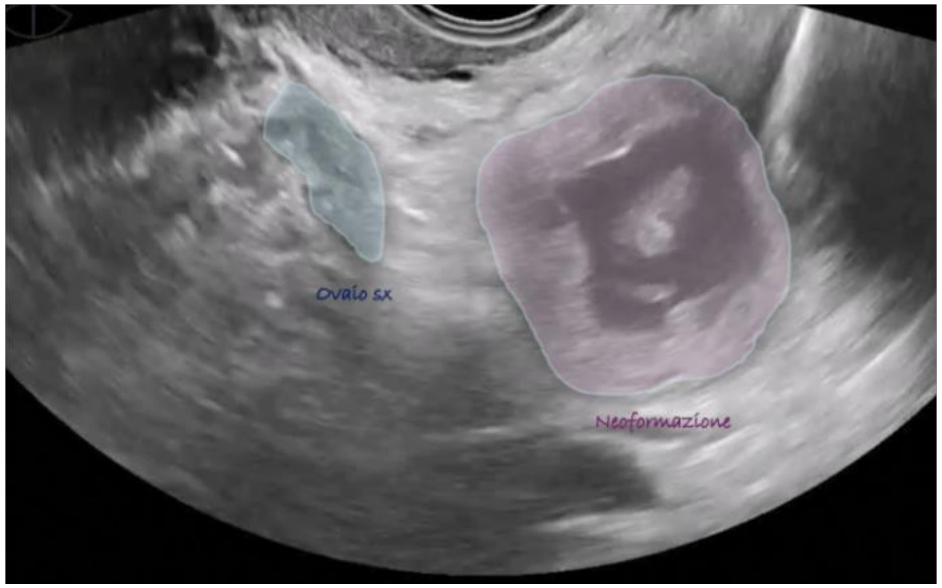

Caso Clinico

A cura di: Dr.ssa Mara Albanese

Dipartimento per la Tutela della Salute e della Qualità di Vita della Donna-U.O.C. di Ginecologia e Ostetricia-International School of Surgical Anatomy, IRCCS Ospedale "Sacro Cuore-Don Calabria", Negrar di Valpolicella, Verona

Caso Clinico Novembre 2026

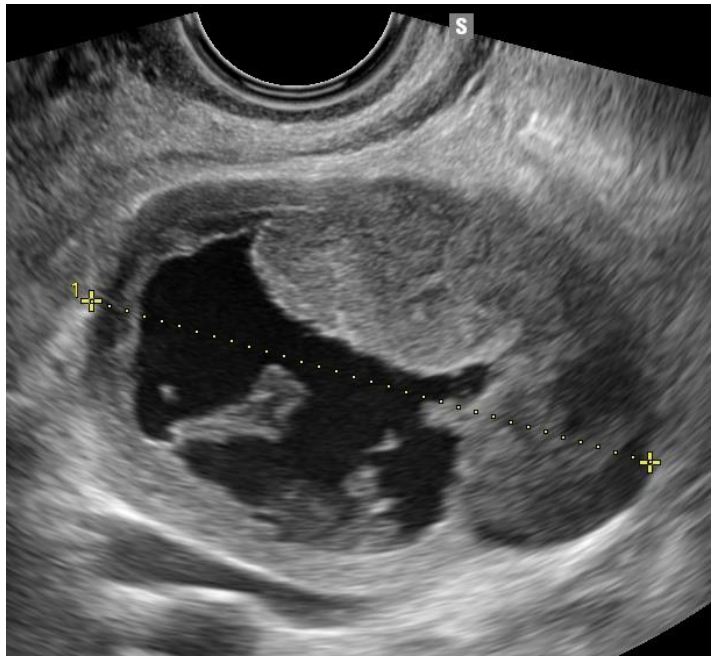

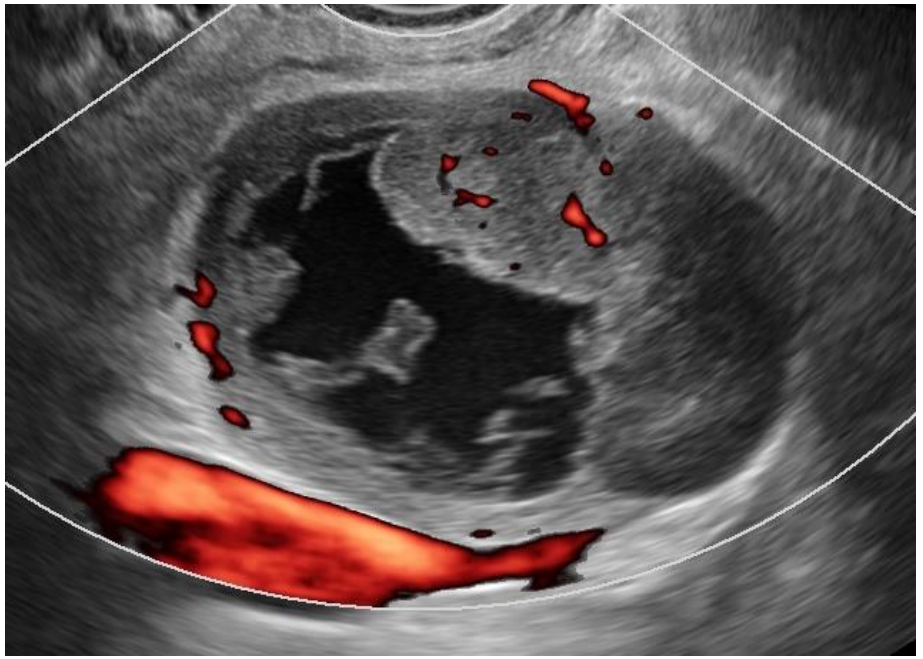

Di cosa si tratta?

1) Formazione paraovarica sospetta per BOT
2) Salpingite
3) Metastasi linfonodale di melanoma
4) Ascesso peridiverticolare

