# CASO CLINICO

**Elaborato dalla dott.ssa Lucia Zanchi**
UOC Ginecologia Oncologica Chirurgica, IRCCS Humanitas San Pio X, Milano

Caso clinico Novembre 2026

B. A. N., 19 anni, nullipara, BMI 21, mai visite ginecologiche in precedenza, buona salute generale.
Eseguiva visita con ginecologo del territorio per comparsa di dolore e gonfiore addominale.
30/04/2026 Visita ginecologica con ecografia TV: lesione annessiale di 10 cm disomogenea con componenti solide.



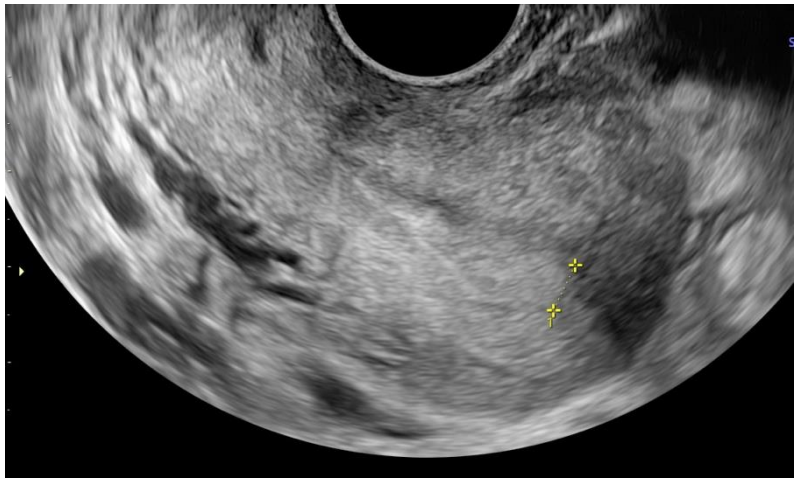

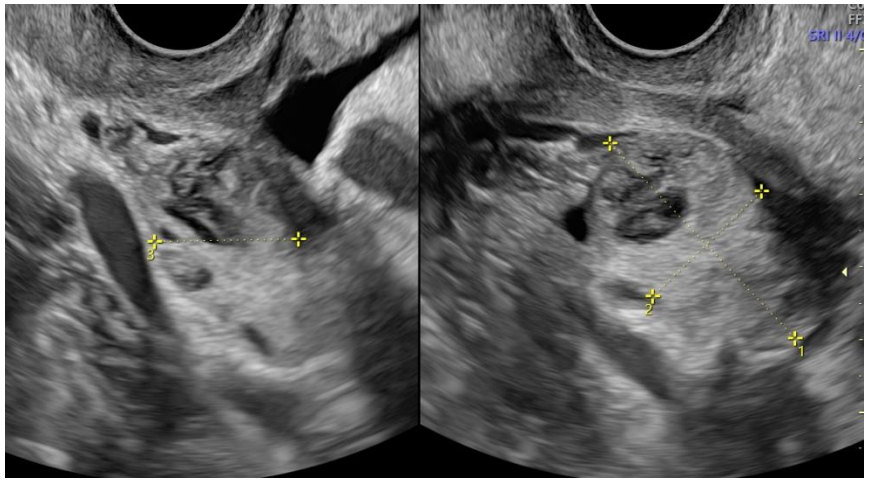

30/04/25 ECOGRAFIA TV: Utero RVF ad ecostruttura regolare. Isterometria mm 65x33x45. Cavità uterina lineare, endometrio armonico secretivo di mm 6. Ovaio destro in sede usuale, con corpo luteo, di mm 37x21x20. Ovaio sinistro non visualizzato. Riscontro di lesione pelvica di verosimile pertinenza annessiale sinistra…

# CASO CLINICO

**Elaborato dalla dott.ssa Lucia Zanchi**
UOC Ginecologia Oncologica Chirurgica, IRCCS Humanitas San Pio X, Milano

Caso clinico Novembre 2026

30/04/25 ECOGRAFIA TV (*videoclip*): In regione annessiale sinistra si evidenzia lesione solida con aree cistiche irregolari anecogene, con componente solida circonferenziale e componente solida centrale ad ecogenicità bizzarra, coni d'ombra visualizzati, CS2, di mm 89x83x84, mobile rispetto all'ovaio controlaterale e ai piani circostanti alla pressione mediante sonda.

CA 125 14 U/mL; CA 19.9 17 U/mL; HE4 50 pmol/L; CEA < 0.5 ng/mL; AFP < 1.1 ng/mL; CA 15.3 12 U/mL.



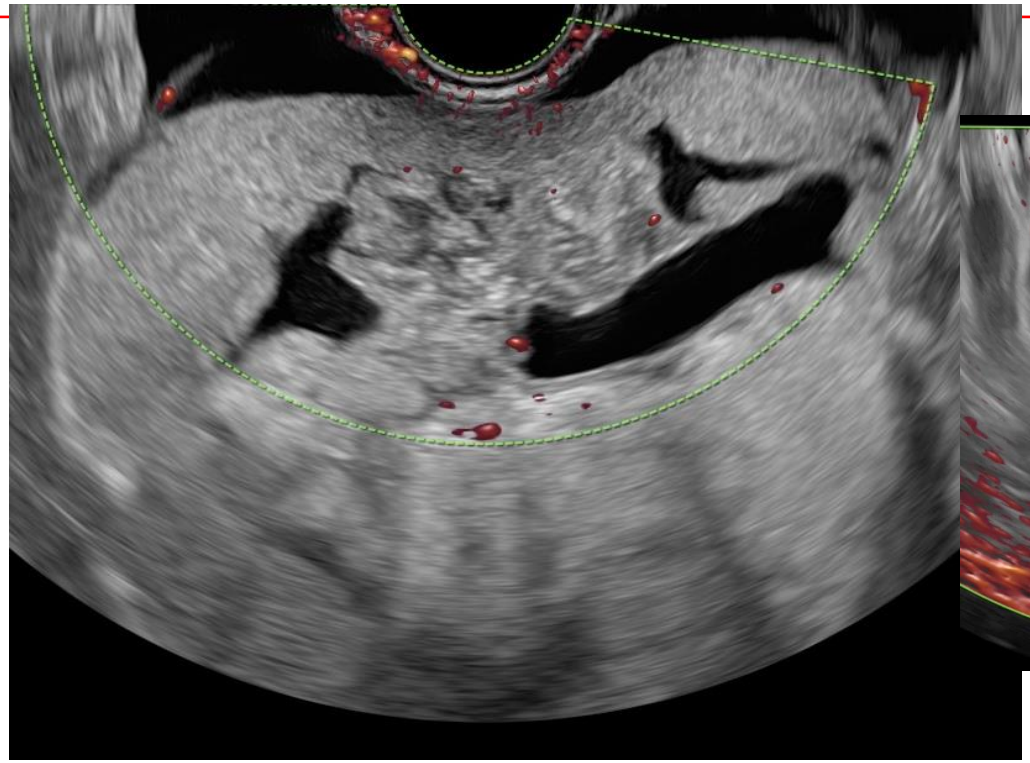

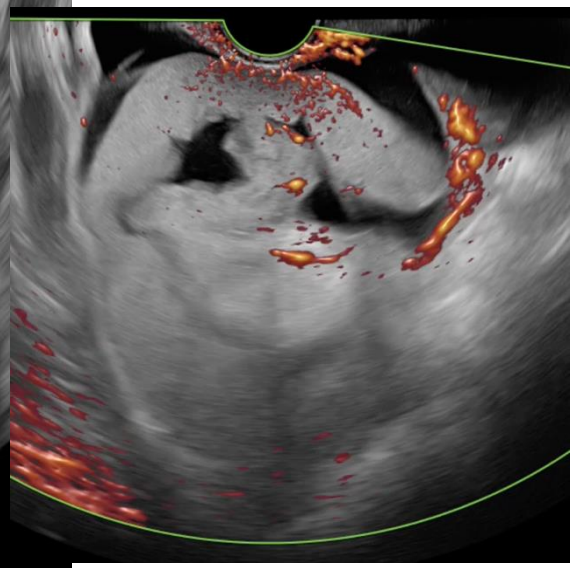

# CASO CLINICO

**Elaborato dalla dott.ssa Lucia Zanchi**
UOC Ginecologia Oncologica Chirurgica, IRCCS Humanitas San Pio X, Milano

Caso clinico Novembre 2026

## QUAL E' LA DIAGNOSI?

A)Tumore a cellule della granulosa giovanile
B)Teratoma immaturo
C)Teratoma maturo
D)Tumore stromale misto



